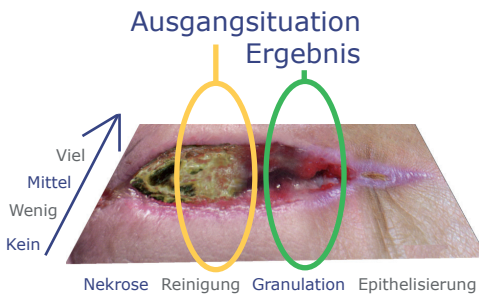


Anwendungsbeobachtung

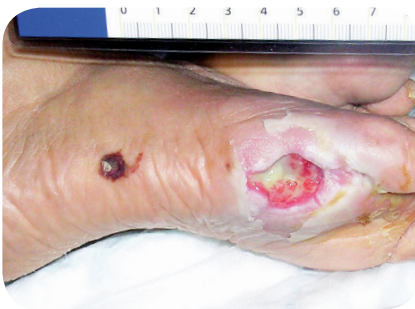Dekubitus Grad 3, Außenrist



Patientin: 86 Jahre alt, weiblich

Lokalisation: Rechter Fuß, Außenrist

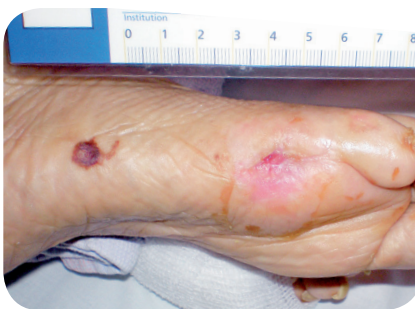Diagnose: Dekubitus Grad 3



10. Oktober

Fall: Wie oben erwähnt, leidet die Patientin an einem Dekubitus Grad 3 am rechten Außenrist.

Wund-situation: Die Wunde befand sich in der Reinigungsphase und wies starke Beläge sowie Wundgeruch auf. Der Wundrand zeigte sich stark mazeriert. Lokaltherapeutisch wurden Alginate und Schaumstoffe verwendet. Aufgrund von Stagnation suchte man einen neuen Ansatz.

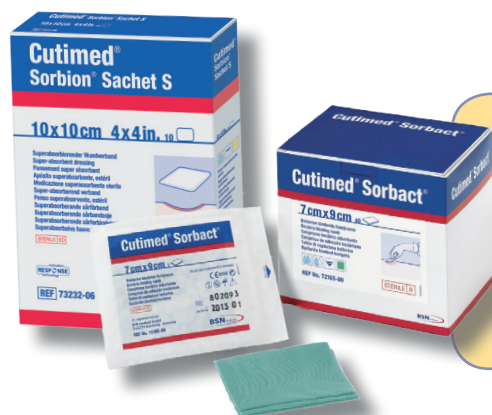

08. November

Therapie: Als Primärverband wurde eine auf die Wundgröße zugeschnittene Cutimed® Sorbact® Kompressen verwendet, als Sekundärauflage ein Cutimed® Sorbion® S. Das Areal wurde durch Freilagerung vollständig entlastet.

Intervall: Der Verbandswechsel wurde 3 mal wöchentlich durchgeführt.

Ergebnis: Innerhalb eines kurzen Zeitraumes konnte die Wundumgebung stabilisiert und die Wundgröße erheblich reduziert werden.



Produktübersicht

- Cutimed® Sorbact® Kompressen
- Cutimed® Sorbion® S